Н.Ю. Серова, М.К. Тищенко, С.О. Никишов

Научно-исследовательский институт неотложной детской хирургии и травматологии Департамента здравоохранения, Москва

Применение метода пневматической имитации опорной нагрузки при переломах костей голени у детей

Contacts:
Natal'ya Serova, pediatric surgeon, graduate student of the department of urgent pediatric surgery and trauma in children of the Scientific Center of Children's Health of the Russian Academy of Medical Science
Address: B. Polyanka, 22, Moscow, 119180, **Tel.:** (495) 633-58-00, **e-mail:** serova_tu@yahoo.com
Article received: 09.06.2012, **Accepted for publication:** 03.08.2012

В статье представлены результаты сравнительного анализа лечения переломов костей голени у 102 детей в возрасте от 4 до 18 лет. Основную группу, в которой после оперативного лечения использовался метод пневматической имитации опорной нагрузки аппаратом «Корвит» на травмированную и здоровую нижние конечности, составил 51 (50%) пациент. В контрольную группу, в которой не применяли данный метод лечения, вошел 51 (50%) больной. Группы были сравнимы по возрасту, механизму и локализации травмы, методу оперативного вмешательства и комплексной терапии послеоперационного периода. В основной группе отмечены более ранние сроки уменьшения интенсивности болевого синдрома, отека мягких тканей, восстановления движений в смежных суставах и нормализация показателей соматометрии, что позволило раньше разрешить пациенту начать хождение и сократить сроки лечения.
Ключевые слова: *дети, пневматическая имитация опорной нагрузки, перелом, кости голени, отек, методы фиксации.*

ВВЕДЕНИЕ

В настоящее время показатели детского травматизма превышают таковые у взрослых пациентов. Из общего числа повреждений большая часть приходится на травмы опорно-двигательного аппарата. Переломы костей голени у детей являются наиболее частыми повреждениями скелета и составляют от 15 до 20% всех переломов опорно-двигательной системы [1, 2], что совпадает с данными нашего института в период с 2007 по 2011 гг.

Еще недавно в лечении переломов костей голени у детей превалировали консервативные методы. Однако скелетное вытяжение и гипсовая иммобилизация часто не позволяют добиться оптимальной репозиции и стабилизации отломков, на длительное время происходит обездвиживание поврежденной конечности и самого пациента. Консервативные методы лечения способствуют развитию функциональной недостаточности и мышечной гипотрофии поврежденной конечности, формированию постиммобилизационных контрактур смежных суставов и общей гиподинамии. Использование этих методов при переломах длинных костей, направленное сначала на сращение и лишь затем на восстановление функций конечности, затягивает сроки стационарного лечения, на длительный срок снижает качество жизни маленького пациента и его родителей, увеличивает время реабилитации до полного выздоровления ребенка [3–5]. Разработка и внедрение в клиническую практику систем внешней и внутренней фиксации для стабилизации костных отломков позволили значительно сократить сроки лечения больных с травмами опорно-двигательного аппарата, быстрее восстанавливать функциональность конечности. Однако конструкции внешней фиксации громоздки, требуют постоянного ухода, и нередко их применение осложняется воспалением окружающих тканей и/или прорезыванием спиц. Открытые оперативные методы лечения позволяют добиться прочной и точной фиксации отломков и приводят к дополнительному повреждению мягких тканей, осложнениям, косметическим дефектам [6, 7].

N.J. Serova, M.K. Tishchenko, S.J. Nikishov

Scientific Research Institute of Urgent Pediatric Surgery and Traumatology, Moscow

The method of pneumatic imitation of weight-bearing in children with shin fractures

The article contains a comparative analysis of shin fracture treatment in 102 children at the age of 4–18 years old. The main group consisted of 51 (50%) children, who received postoperative treatment according to the method of pneumatic imitation of weight-bearing both on health and injured limbs with «Korvit» apparatus. The control group consisted of 51 (50%) patients who did not received the afore-mentioned method of postoperative treatment. The groups were comparable on age, trauma mechanism and localization, surgical operation and complex postoperative therapy. Children of the first group were found to have shorter period of time needed to achievement of pain relief, soft tissue swelling decrease, restoration of the movements in adjacent joints and somatometry values normalization, which allowed earlier verticalization and shorter period of hospitalization.
Key words: *pneumatic imitation of weight-bearing, fracture, shin bones, swallowing, fixation methods, children.*

В настоящее время отработана хирургическая техника миниинвазивного металлоостеосинтеза (ММОС) [2, 7]. В лечении переломов костей голени используют такие фиксаторы, как TENы — гибкие титановые штифты, LCP — блокируемая компрессирующая пластина, UTN — интрамедуллярные блокируемые гвозди, компрессирующие винты и Hcs (канюлированные) винты. Преимуществами ММОС по сравнению с классическими методами являются минимальная травматичность, отсутствие необходимости в оперативном доступе в зоне перелома, оптимальная репозиция и стабилизация отломков при отсутствии внешней иммобилизации. Современные технологии позволяют использовать аппаратные методики и являются принципиально важным подходом в комплексном лечении, т. к. они сохраняют и поддерживают функции поврежденной конечности уже с первых сут после оперативного лечения [2, 3, 7]. Ультразвуковое исследование мягких тканей и костей дает возможность уточнить характер и степень повреждения и смещения отломков, а также циркуляцию в магистральных сосудах и в зоне образования костной мозоли [8, 9]. Однако в научной литературе нет описания методик соматометрического и эхографического исследования в динамике при переломах костей голени у детей. В ходе изучения проблем лечения детей с подобными травмами в мире стало известно, что детскими специалистами из Американской академии ортопедической хирургии были проанализированы научные материалы, посвященные лечению переломов нижних конечностей у детей. Из их заключения следует, что ни в одной из публикаций за период с 1996 по 2008 гг. нет данных о необходимом объеме комплексного лечения пациентов, включающего в себя программы управления болевым синдромом, и нет обоснованных практических рекомендаций по восстановлению функций конечностей [10]. Аппаратные методики в комплексном лечении применяют у взрослых пациентов на поздних этапах восстановительного лечения, начиная с 3–5-й нед. Известен способ раннего применения прерывистой пневмокомпрессии, который благоприятствует снижению интенсивности болевого синдрома, уменьшает отек мягких тканей, а также снижает вероятность возникновения тромбоза глубоких вен нижних конечностей на стационарном этапе лечения переломов нижних конечностей у взрослых больных [11]. Аппарат пневматической имитации опорной нагрузки (ПИОН) «Корвит» моделирует опорные реакции с использованием принципа пневмомеханического давления на соответствующие опорные зоны стопы с помощью специальных пневмокамер в разработанных режимах реальных движений. Согласно работам, выполняемым в институте медико-биологических проблем, пневматический имитатор опорной нагрузки, воздействуя путем стимуляции опорных зон и проприорецепторов, по данным функциональной магнитно-резонансной томографии, формирует афферентный поток импульсов, который оказывает регулирующее действие на контролирующие движения структуры центральной нервной системы, такие как первичные моторные области и дополнительные зоны активации (первичная сенсорная кора, поля Бродмана, нижние отделы постцентральных извилин, парацентральные дольки, области верхних и нижних теменных долей, дорсолатеральные префронтальные области коры), отвечающие за выполнение сложного локомоторного акта — шага и ходьбы [12]. Специальных исследований, посвященных разработке и оценке комплексного лечения переломов костей голени у детей с использованием аппаратных методик на ранних сроках послеоперационного периода, в доступной литературе мы не встретили.

Цель исследования: оценить эффективность комплексного лечения переломов костей голени у детей, оперированных по малоинвазивным методикам металлоостеосинтеза, с применением метода ПИОН в раннем послеоперационном периоде.

ПАЦИЕНТЫ И МЕТОДЫ

Участники исследования

В исследование были включены 102 ребенка в возрасте от 4 до 18 лет, поступившие в НИИ НДХиТ за период с 2010 по 2012 гг. для хирургического лечения по поводу переломов костей голени. Из общего числа детей 40 (39%) — девочки и 62 (61%) — мальчики. Половина пациентов составила основную группу, в которой помимо общепринятого комплексного лечения применялась аппаратная имитация опорной нагрузки, 51 (50%) — группу сравнения. Обе группы были сопоставимы по возрасту, полу, механизму и локализации травмы, срокам и методу оперативного вмешательства, виду фиксаторов. Дети были распределены на 4 возрастные группы: 1-я — от 4 до 6 лет, 2-я — от 7 до 10, 3-я — от 11 до 14, 4-я — от 15 до 18. Большая часть наблюдаемых были пациентами 3 и 4-й возрастных групп. Средний возраст больных составил 12 лет 6 мес ± 2 года 4 мес (табл. 1). Уличный травматизм стал причиной перелома у 58 (57%) детей, спортивный, в т. ч. полученный на уроке физкультуры, — у 20 (19,6%), дорожный — у 14 (13,7%), бытовой — у 10 (9,7%). Диафизарный перелом костей средней трети голени был диагностирован у 26 (25,5%) человек, диафизарный перелом костей нижней трети голени — у 10 (9,7%), метаэпифизеолиз дистального отдела большеберцовой кости — у 31 (30,4%), перелом передненаружного отдела большеберцовой кости — у 17 (16,7%), двухлодыжечный перелом — у 4 (4%), перелом медиальной лодыжки — у 11 (10,8%), эпифизеолиз дистального отдела большеберцовой кости — у 3 (2,9%). Закрытые переломы составили основную

Таблица 1. Сравнение пациентов по полу и возрасту

Показатель	Группа		
	Общая характеристика	Основная группа, *n* = 51	Группа сравнения, *n* = 51
Мальчики	62 (61%)	31 (61%)	31 (61%)
Девочки	40 (39%)	20 (39%)	20 (39%)
Возраст 4–6 лет	6 (6%)	3 (5,9%)	3 (5,9%)
Возраст 7–10 лет	8 (7,8%)	5 (9,8%)	3 (5,9%)
Возраст 11–14 лет	55 (54%)	27 (52,9%)	28 (54,9%)
Возраст 15–18 лет	33 (32%)	16 (31,4%)	17 (33,3%)
Средний возраст	12 лет 6 мес ±2 года 4 мес	12 лет 6 мес ±2 года 4 мес	12 лет 6ме с±2 года 4 мес

часть переломов — у 98 (96%) пациентов, открытые — лишь у 4 (4%). Перелом одной кости голени был диагностирован у 60 (59%) детей, обеих костей голени — у 42 (41%). Изолированные переломы диагностировали у 92 (90%) детей, повреждение конечности с явлениями неврита имело место у 4 (4%), сочетанная травма — у 5 (4,9%): закрытая черепно-мозговая травма, сотрясение головного мозга — у 4, компрессионный перелом позвоночника — у 1 (табл. 2). В общей структуре преобладали переломы со смещением — у 86 (84%) наблюдаемых. Большинство детей (76–75%) поступили в первые сутки после травмы и были прооперированы в срочном порядке. Скелетное вытяжение как основной метод лечения не применяли, он был использован с целью первичной иммобилизации у 15 (16%) пациентов в периоде, предшествующем оперативному вмешательству, длительностью от 1 до 5 сут.

Методы исследования

Всем больным был выполнен миниинвазивный металлоостеосинтез, во всех случаях отсутствовала наружная иммобилизация или аппаратная внешняя фиксация: 86 (84%) пациентам выполнено закрытое реконструктивное малоинвазивное оперативное вмешательство, 16 (16%) — открытое. При лечении указанных повреждений использовали различные фиксаторы ММОС: компрессирующие винты установили 38 (37%) детям, винты Hcs — 29 (28%), в том числе с дополнительной фиксацией малоберцовой кости спицей — 9 пациентам, LCP — 12 (12%), UTN — 12 (12%), TENs — 11 (11%). Больным основной группы и группы сравнения назначили однотипное лечение (табл. 3).

Оценку эффективности применения методики ПИОН осуществляли по числовой, вербальной аналоговой либо (у детей с 4 до 8 лет) мимической шкале болевого синдрома от 0 до 10 баллов с помощью соматометрии (амплитуда движений, отечность конечности) и ультразвукового исследования.

Соматометрический контроль включал измерение длины окружности обеих конечностей в симметричных областях, измерение объема и амплитуды движений в голеностопных суставах. Полученные показатели сопоставляли, суммировали и сравнивали с показателями для здоровой конечности, которые принимали за норму.

Ультразвуковое исследование выполняли после операции на аппаратах экспертного класса «SonoSite MicroMaxx» (SonoSite Inc., США), сравнивая травмированную конечность со здоровой, оценивая повреждения, толщину мягких тканей голени, измерение и описание *m. Tibialis anterior* на сроках 1, 6, 10-е сут и после разрешения опорной нагрузки, на 60-е сут со дня оперативного вмешательства.

Контрольные осмотры после выписки проводили через 3–4 нед, 45 дней и 2 мес после установки металлоконструкции. Результаты оценивали по нескольким параметрам: срокам вертикализации, нормализации размеров конечности и срокам начальной консолидации переломов.

Статистическая обработка данных

Компьютерный анализ фактических данных осуществляли в программах Microsoft Excel XP и SPSS Statistics 17.0 с использованием мультифакторного дисперсионного анализа показателей в динамике и t-критерия равенства средних значений для оценки результатов лечения. Различия считали достоверными при $p < 0,05$.

РЕЗУЛЬТАТЫ И ОБСУЖДЕНИЕ

Каждый ребенок основной группы с первого послеоперационного дня получал процедуры ПИОН с помощью аппарата модели «Корвит» (регистрационное удостоверение № ФСР 2009/04901 от 25 мая 2009 г.) продолжительностью 10 мин. В первый послеоперационный день давление в пневматических подушках устанавливали

Таблица 2. Сравнение детей по характеристикам перелома

Показатель	Группы пациентов		
	Общая характеристика	Основная группа, *n* = 51	Группа сравнения, *n* = 51
Диафизарный перелом в среднем сегменте ББК	26 (25,5%)	13 (25,5%)	13 (25,5%)
Диафизарный перелом в нижнем сегменте ББК	10 (9,7%)	5(9,8%)	5(9,8%)
Метаэпифизеолиз дистального отдела ББК	31(30,4%)	15 (31,4%)	16 (31,4%)
Перелом передненаружного отдела ББК	17 (16,7%)	9 (17,6%)	8 (15,7%)
Двухлодыжечный перелом	4 (4%)	2 (3,9%)	2 (3,9%)
Перелом медиальной лодыжки ББК	33 (32%)	6 (11,8%)	5 (9,8%)
Эпифизеолиз дистального отдела ББК	3 (2,9%)	1 (2%)	2 (3,9%)
Закрытый перелом	98 (96%)	49 (96%)	49 (96%)
Открытый перелом	4 (4%)	2 (3,9%)	2 (3,9%)
Перелом ББК	60 (59%)	28 (54,9%)	32 (62,7%)
Перелом обеих костей голени	42 (41%)	23 (45,1%)	19 (37,3%)
Перелом со смещением	96 (95%)	48 (95%)	48 (95%)
Перелом без смещения	6 (5,8%)	3 (5,9%)	3 (5,9%)
Изолированный перелом	92 (90%)	46 (90,2%)	46 (90,2%)
Неврит	4 (4%)	1 (2%)	3 (5,9%)
Сочетанная травма: ЗЧМТ	5 (9,8%)	3 (5,8%)	2 (4%)
Сочетанная травма: компрессионный перелом	1 (1%)	1 (2%)	Нет

Примечание. ББК — большеберцовая кость; ЗЧМТ — закрытая черепно-мозговая травма.

Таблица 3. Сравнение лечения в основной и контрольной группах

Показатель	Группы пациентов		
	Общая характеристика	Основная группа, *n* = 51	Группа сравнения, *n* = 51
Скелетное вытяжение	15 (16%)	8 (16%)	8 (16%)
Операция в день поступления	30 (29,4%)	15 (29,4%)	15 (29,4%)
Операция в первые 3 сут	64(62,7%)	33 (64,6%)	31 (60,8%)
Операция на 1-й нед	4 (3,9%)	2 (4%)	2 (4%)
Операция на 2-й нед	3 (2,9%)	1 (2%)	2 (4%)
Закрытое оперативное вмешательство + ММОС	86 (84%)	44 (86,3%)	42 (82,4%)
Открытое оперативное вмешательство + ММОС	16 (16%)	7 (13,7%)	9 (17,6%)
Компрессирующий винт	55 (54%)	20 (39,2%)	18 (35,3%)
Винт канюлированный	33 (32%)	14 (27,5%)	15 (29,4%)
LCP-пластина	12 (12%)	6 (11,8%)	6 (11,8%)
Гвоздь UTN	12 (12%)	5 (9,8%)	7 (11,3%)
TENы	11 (11%)	6 (11,8%)	5 (9,8%)
Дополнительная спица-фиксация МБК	18 (17,6%)	9 (17,6%)	9 (17,6%)

Примечание. МБК — малоберцовая кость; ММОС — малоинвазивный металлоостеосинтез; LCP — блокированная компрессирующая пластина; UTN — солидный штифт для большеберцовой кости; TEN — титановый эластичный штифт.

на минимальном уровне (10 кПа). С целью максимально быстрого восстановления функции поврежденной конечности авторами разработана методика проведения ПИОН. С первых сут после оперативного вмешательства режим ходьбы устанавливался дифференцированно. У детей младшего возраста (до 6 лет) — 8 процедур по 10 мин с давлением 10–20 кПа в режимах «медленной ходьбы» (75 циклов в минуту, ц/мин; длительность шага 800 мс) либо «средней ходьбы» (120 ц/мин, 500 мс), либо «быстрой ходьбы» (150 ц/мин, 400 мс). У детей старше 6 лет — 8 процедур по 10 мин с давлением 20–30 кПа в режимах «средней ходьбы» (120 ц/мин, 500 мс) либо «быстрой ходьбы» (150 ц/мин, 400 мс). Дети охотно принимали процедуры ПИОН, которые не вызывали у них негативной реакции вследствие безболезненности и отсутствия каких-либо неприятных ощущений в процессе проведения. При этом мог сохраняться игровой элемент в общении. У 47 (93%) пациентов основной группы отмечено уменьшение интенсивности болевого синдрома, исчезновение страха движения в смежных суставах, снижение отечности конечности. Лечебный эффект был очевиден, когда уменьшался болевой синдром, поскольку отсутствие боли позволяло детям заниматься лечебной физкультурой активнее по сравнению с пациентами группы сравнения (табл. 4, рис. 1).

Сравнение обеих групп в день операции, после нее, на 1-е и 2-е сут не показало достоверных отличий. Разница измерений показателей поврежденной конечности по сравнению со здоровой на момент оперативного вмешательства у основной группы составила 9,18 ± 0,68 см, у группы сравнения — 9,4 ± 0,6; после операции — 8,92 ± 0,68 и 9,19 ± 0,64 см, соответственно; нарастала в 1-й день после операции (10,5 ± 0,67 и 11,19 ± 0,62).

Таблица 4. Динамика болевого синдрома

Дни	До операции	После операции	2	3	4	5	6	7	8	9	10	11
Основная группа	2,784 ± 0,164	6,156 ± 2,04	5,04 ± 1,77	3,02 ± 0,163	1,68 ± 0,142*,**	0,9 ± 0,113*,**	0,3 ± 0,071*,**	0,142 ± 0,048*,**	0	0	0	0
Группа сравнения	2,882 ± 0,077	6,098 ± 0,168	5,431 ± 0,141	4,176 ± 0,176	3,196 ± 0,208**	2,176 ± 0,189**	1,431 ± 0,156**	1,019 ± 0,117**	0,607 ± 0,079**	0,313 ± 0,066	0,098 ± 0,042	0,0588 ± 0,0332

Примечание. Статистически значимые различия показателей: * — в процессе лечения по сравнению с показателями до лечения ($p < 0,05$); ** — сравнение показателей основной группы и группы сравнения ($p < 0,05$). Динамику болевых ощущений оценивали по числовой, вербальной аналоговой либо (у детей с 4 до 8 лет) мимической шкале болевого синдрома от 0 до 10 баллов.

Рис. 1. Динамика болевого синдрома

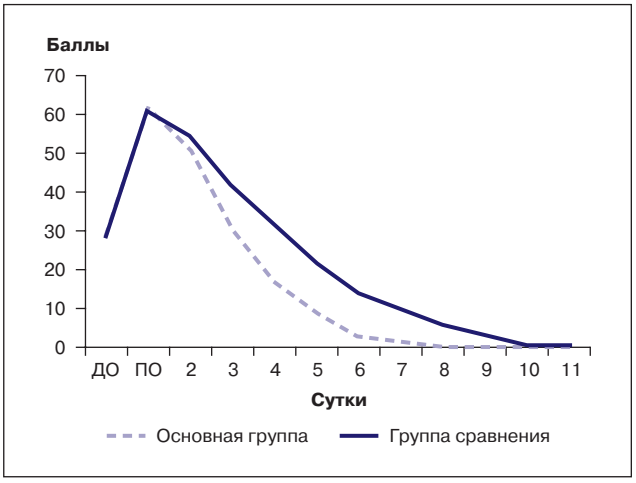

Таким образом, есть основания говорить о том, что по тяжести полученной травмы и величине отека основная группа и группа сравнения были сопоставимы. Однако, начиная со 2-х сут отмечено значимое отличие между показателями обеих групп. К 5-м сут соматометрический показатель разницы измерений поврежденной конечности по сравнению со здоровой в основной группе составил 6,35 ± 0,57 см, в группе сравнения — 9,11 ± 0,59, а по сравнению с исходными данными в динамике были установлены достоверно различающиеся показатели уменьшения степени выраженности отека в основной группе ($p < 0,01$). К моменту выписки из стационара у пациентов основной группы разница сумм измерений составила 2,18 ± 0,4. Не отмечено и нарастания отека в течение последующих суток; те же показатели на контрольном осмотре на 30-е сут составили (–0,27) ± 0,19, а на 60-е сут — 0,15 ± 0,11. В группе сравнения отек продолжал сохраняться и на 10-е сут (3,56 ± 0,47), поврежденная конечность была изменена и после выписки из стационара — (–1,43) ± 0,36, у нее присутствовали признаки гипотрофии. Отек конечности у пациентов группы сравнения был диагностирован и после назначения опорной нагрузки в течение 3 нед (1,02 ± 0,34). Динамика изменений степени выраженности отека и объема движений у пациентов основной группы и группы сравнения представлена в табл. 5 и на рис. 2, 3.

Согласно данным ультразвукового контроля, проявление отека и изменения структурности *m. Tibialis anterior* у пациентов основной группы носили транзиторный характер, тогда как в группе сравнения они сохранялись в течение длительного периода времени. На 1-е сут после оперативного лечения показатели разницы толщины мягких тканей поврежденного сегмента по сравнению с симметричным участком здоровой конечности составили в обеих группах 0,55 ± 0,04 см (основная группа и группа сравнения сопоставимы в начале лечения), на 6-е сут — 0,47 ± 0,39 и 0,54 ± 0,04, на 10-е сут — до 0,35 ± 0,03 и 0,44 ± 0,03 см, соответственно. Такое состояние наблюдаемых сохранялось на контрольном эхографическом исследовании на 60-е сут после перелома, т.е. спустя 3 нед после назначения опорной нагрузки: 0,16 ± 0,01 в основной группе и 0,38 ± 0,03 см в группе сравнения. Подобные изменения происходили с *m. Tibialis anterior* в динамике. Изменения степени выраженности отека по данным ультразвукового исследования пациентов обеих групп представлены в табл. 6, 7 и на рис. 4, 5. В целом снижение величины отечности в динамике при применении ПИОН «Корвит» в комплексном лечении у пациентов основной группы оказалось статистически значимым ($p < 0,01$).

Оценку результатов лечения проводили по 3 параметрам. Вертикализация пациентов в основной группе происходила, по средним данным, на 1,62 ± 0,09 сут, тогда как в группе сравнения — на 2,12 ± 0,11 ($p < 0,01$). Нормализация размеров конечностей в основной группе — на 26,94 ± 2,53 сут, в группе сравнения —

Таблица 5. Динамика соматометрических показателей здоровой и поврежденной конечности

Сроки от оперативного вмешательства, сут	Разница длины окружности поврежденной и здоровой конечности, см		Разница объема движений смежных суставов поврежденной и здоровой конечности, град.	
	Основная группа	Группа сравнения	Основная группа	Группа сравнения
	n = 51	*n* = 51	*n* = 51	*n* = 51
До операции	9,18 ± 0,68	9,4 ± 0,6	0	0
После операции	8,92 ± 0,68	9,19 ± 0,64	0	0
2-е	10,5 ± 0,67	11,19 ± 0,62	21,9 ± 2,9	22,9 ± 2,9
3-е	10,3 ± 0,59	11,32 ± 0,67	44,7 ± 2,9	38,4 ± 3
4-е	8,84 ± 0,605	10,54 ± 0,65	59,5 ± 1,8	51,1 ± 2,5
5-е	7,69 ± 0,6	9,84 ± 0,61	67,6 ± 1,4	58,5 ± 2,4
6-е	6,35 ± 0,57	9,11 ± 0,59	71,2 ± 1,1	61,8 ± 2,1
7-е	5,43 ± 0,58	8,14 ± 0,6	73,8 ± 0,9	67,5 ± 1,3
8-е	4,55 ± 0,56	6,95 ± 0,58	75,7 ± 0,9	70,2 ± 1
9-е	3,94 ± 0,44	5,58 ± 0,50	77,2 ± 0,7	73,3 ± 0,7
10-е	2,97 ± 0,42	4,66 ± 0,49	78 ± 0,7	75,3 ± 0,5
11-е	2,18 ± 0,4	3,56 ± 0,47	78,4 ± 0,6	75,8 ± 0,55
30–45-е	–0,27 ± 0,19	–1,43 ± 0,36	79,2 ± 0,03	76,4 ± 0,51
60-е сут	0,15 ± 0,11	1,02 ± 0,34	79,4 ± 0,4	77,9 ± 0,45

Рис. 2. Динамика соматометрических показателей здоровой и поврежденной конечности

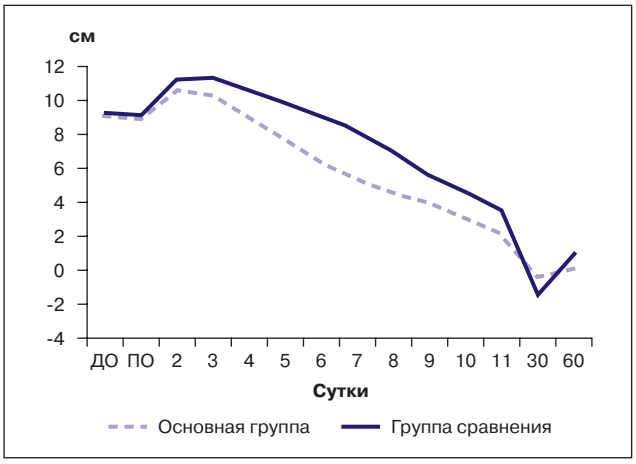

Рис. 3. Сравнение амплитуды движений в голеностопном суставе

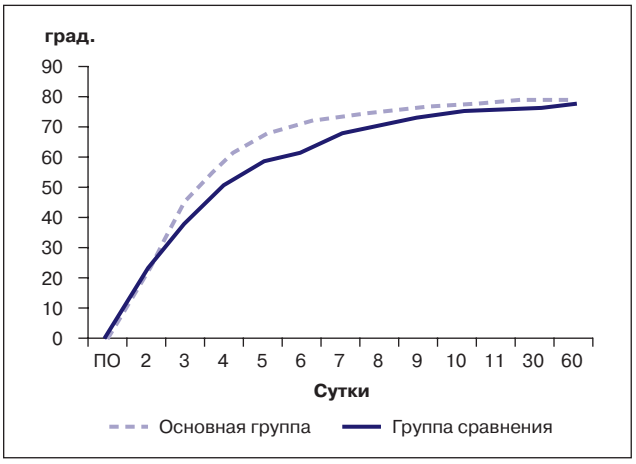

Рис. 4. Сравнение соматометрических показателей в динамике по данным ультразвукового исследования

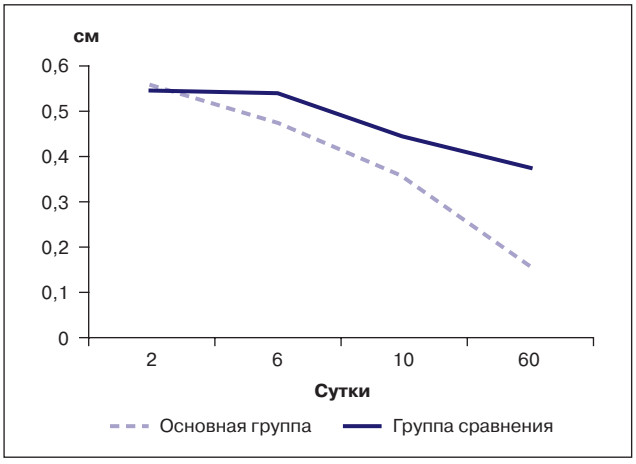

Рис. 5. Сравнение толщины *m. Tibialis anterior* в динамике по данным ультразвукового исследования

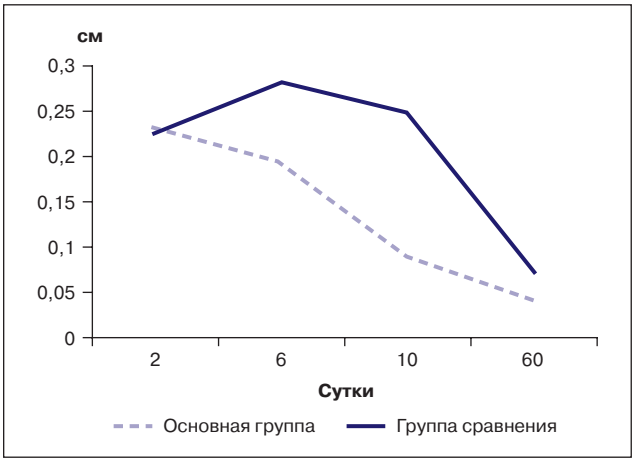

на 42,29 ± 2,82 ($p < 0,01$). Сроки проявления начальной консолидации на контрольных рентгенограммах в динамике после выписки из стационара составили 41,76 ± 1,21 сут в основной группе и 51 ± 1,54 — в группе сравнения ($p < 0,05$), данные представлены в табл. 8.

Таким образом, можно утверждать, что у детей, получавших лечение с применением ПИОН «Корвит», улучшилось общее самочувствие и функциональные возможности поврежденной конечности, поддерживался тонус мышц поврежденной конечности, повышалась общая двига-

Таблица 6. Сравнение соматометрических показателей в динамике по данным ультразвукового исследования

	Отек, 2-е сут	Отек, 6-е сут	Отек, 10-е сут	Отек, 60-е сут
Основная группа	0,55 ± 0,04	0,47 ± 0,39*,**	0,35 ± 0,03*,**	0,16 ± 0,01*,**
Группа сравнения	0,55 ± 0,04	0,54 ± 0,04**	0,44 ± 0,03**	0,38 ± 0,03**

Примечание. Отек — разница толщины мягких тканей поврежденной и здоровой конечности, измеряемая в симметричных областях. Статистически значимые различия показателей: * — в процессе лечения по сравнению с показателями до лечения ($p < 0,05$); ** — сравнение показателей основной группы и группы сравнения ($p < 0,05$).

Таблица 7. Сравнение толщины *m. Tibialis anterior* в динамике по данным ультразвукового исследования

	m. Tibialis anterior, 2-е сут	*m. Tibialis anterior*, 6-е сут	*m. Tibialis anterior*, 10-е сут	*m. Tibialis anterior*, 60-е сут
Основная группа	0,23 ± 0,01	0,19 ± 0,01*,**	0,09 ± 0,01*,**	0,04 ± 0,01*,**
Группа сравнения	0,22 ± 0,03	0,28 ± 0,02**	0,24 ± 0,03**	0,073 ± 0,04**

Примечание. m. Tibialis anterior — разница толщины *m. Tibialis anterior* поврежденной и здоровой конечности, измеряемая в симметричных областях. Статистически значимые различия показателей: * — в процессе лечения по сравнению с показателями до лечения ($p < 0,05$); ** — сравнение показателей основной группы и группы сравнения ($p < 0,05$).

Таблица 8. Результаты лечения детей основной группы и группы сравнения

Сроки	Вертикализации, сут		Нормализация показателей, сут		Консолидация, сут	
Группа	Основная группа	Группа сравнения	Основная группа	Группа сравнения	Основная группа	Группа сравнения
Данные	1,63 ± 0,09*	2,12 ± 0,11*	26,94 ± 2,52*	42,29 ± 2,82*	37,51 ± 1,54*	41,7 ± 1,22*

Примечание. * — сравнение показателей результатов лечения основной группы и группы сравнения ($p < 0,05$).

Рис. 6. Пациент Н., 14 лет, во время проведения процедуры — на 2-е сут после открытого оперативного вмешательства, металлоостеосинтеза по поводу закрытого перелома передненаружного отдела дистального эпифиза левой большеберцовой кости со смещением

тельная активность и происходил ранний перевод с постельного режима на общий.

Применение указанной методики способствует раннему восстановлению ходьбы за счет сохранения опороспособности, что достигается путем поддержания функционального состояния связочно-мышечного аппарата поврежденной нижней конечности. Осложнений или отрицательного воздействия у пациентов не наблюдалось. Осевая нагрузка была разрешена через 1 мес: дети практически сразу начали ходить без хромоты и уже через несколько дней могли посещать детские учреждения.

У 28 пациентов группы сравнения жалобы на отек, хромоту сохранялись до 2 мес, отмечалась гипотрофия поврежденной конечности при наличии отека мягких тканей по результатам ультразвукового исследования.

ЗАКЛЮЧЕНИЕ

Предложенные методики оценки поврежденной конечности по соматометрическим показателям и эхографического мониторинга у детей с переломами костей голени, оперированных по методике миниинвазивного металлоостеосинтеза, позволяют объективизировать характер и степень повреждения, в динамике проследить за изменениями тканей. Согласно усовершенствованной методике проведения процедур, аппаратную пневматическую имитацию опорной нагрузки (ПИОН) целесообразно использовать с первых сут после оперативного вмешательства (рис. 6). Режим ходьбы определяется дифференцировано.

Установлена прямая связь соматометрических и эхографических показателей в зависимости от времени послеоперационного течения и применения ПИОН. Использование аппарата в раннем послеоперационном периоде не оказывает негативного воздействия, ускоряет репаративные процессы. Показатели соматометрических измерений, объема движений и ультразвукового обследования свидетельствуют об эффективности процедур и более ранней активизации пациентов с первых сут после оперативного вмешательства.

Таким образом, включение ПИОН в комплексное лечение переломов костей голени у детей улучшает результаты лечения, сокращая сроки восстановления, облегчая состояние пациента. Применение настоящей методики в раннем послеоперационном периоде у детей с переломами костей голени может быть рекомендовано для использования в специализированных лечебных учреждениях.

REFERENCES

1. Bykov V. M., Kovshova M. F., Gorshenina O. V. *Konferentsiya detskikh travmatologov-ortopedov Rossii «Aktual'nyye voprosy detskoy travmatologii i ortopedii»: Sbornik tezisov* [Conference of Pediatric Traumatologists-Orthopedists of Russia “Topic Issues of Pediatric Traumatology and Orthopedics”: Collection of Theses]. *M*. 2001. 327 p.
2. Krikunov A. I., Puzhitskiy L. B. *Detskaya khirurgiya — Pediatric Surgery*. 2011; 3: 22–24.
3. Petrov A. G., Akinfiyev A. V. *Ekstrakortikal'nyy osteosintez pri lechenii diafizarnykh perelomov dlinnykh trubchatykh kostey u detey starshego vozrasta* [Extracortical Osteosynthesis at Treatment of Shaft Fractures of Long Bones in Children of Later Years]. *Kazan: ID «Praktika»*. 2009. 16 p.
4. Chukina Ye. A. *Kompleksnoye vosstanovitelnoye lecheniye bol'nykh s perelomami distal'nogo otdela kostey goleni i lodyzhek* [Complex Recovery Treatment of Patients With Fractures of Distal Aspect of Cnemis and Malleolar Bones]. *Synopsis of thesis for the degree of Candidate of Medical Science. M.* 1997.
5. Xiao M., Li J., Zhang X., Zhao Z. Factors affecting functional outcome of Sichuan-earthquake survivors with tibial shaft fractures: a follow-up study. *J. Rehabil. Med*. 2011; 43 (6): 515–520.
6. Mel'tsin I. I. *Differentsirovannyy metalloosteosintez pri diafizarnykh perelomakh dlinnykh trubchatykh kostey u detey* [Differentiated Osteosynthesis at Shaft Fractures of Long Bones in Children]. *Synopsis of thesis for the degree of Candidate of Medical Science. M*. 2009.
7. Puzhitskiy L. B., Ratin D. A., Nikishov S. O. and others. *MargoAnterior*. 2009; 3: 10–12.
8. Sinitsina N. V., Vatolin K. V., Vybornov D.Yu. and others. *Detskaya khirurgiya — Pediatric Surgery*. 2010; 3: 14–17.
9. Cross K. P. *Clin. Ped. Emerg. Med*. 2011; 12 (1): 27–36.
10. American Academy of Orthopedic Surgeons. Study for the new clinical guidelines of leg fractures in children. URL: http://www.aaos.org
11. Chukhlina U. A., Shchepkina V. A., Klyuvkin I.Yu. and others. *Fizioterapiya, bal'neologiya i reabilitatsiya — Physical Therapy, Balneology and Rehabilitation*. 2010; 3: 14–17.
12. Khunustdinova D. R. *Rol' opornoy afferentatsii v podderzhanii skorostno-silovykh svoystv i vynoslivosti antigravitatsionnykh myshts* [Role of Basic Afference in Support of Speed-Power Properties and Endurance of Antigravity Muscles]. *Synopsis of thesis for the degree of Candidate of Medical Science. M*. 2007.