

Т.В. Слепцова¹, Е.И. Алексеева^{1,2}, Т.М. Бзарова¹, С.И. Валиева¹, Р.В. Денисова¹, К.Б. Исаева¹,
Е.Г. Чистякова^{1,2}, А.М. Чомахидзе¹, Н.И. Тайбулатов¹

¹ Научный центр здоровья детей, Москва, Российская Федерация

² Первый Московский государственный медицинский университет им. И.М. Сеченова, Российская Федерация

Опыт применения метотрексата для подкожного введения у пациентки с ранним дебютом ювенильного идиопатического артрита и увеитом

Контактная информация:

Алексеева Екатерина Иосифовна, доктор медицинских наук, профессор, заведующая ревматологическим отделением Научного центра здоровья детей, декан педиатрического факультета Первого МГМУ им. И.М. Сеченова

Адрес: 119991, Москва, Ломоносовский проспект, д. 2, стр. 1, тел.: +7 (499) 134-02-97, e-mail: alekatya@yandex.ru

Статья поступила: 18.06.2015 г., принята к печати: 29.06.2015 г.

Представлен случай раннего дебюта ювенильного идиопатического артрита, ассоциированного с увеитом, рефрактерного к лечению метотрексатом в стандартной дозе, у пациентки в возрасте 3 лет. На момент инициации терапии у ребенка отмечались активный суставной синдром, воспалительные изменения в оболочках глаз, повышение лабораторных показателей активности заболевания, функциональная недостаточность. Описано успешное преодоление резистентности к метотрексату путем повышения дозы до 20 мг/м² поверхности тела в нед. Через 3 мес лечения метотрексатом для подкожного введения в дозе 15 мг/м² в нед у ребенка уменьшились экссудативные изменения в суставах, артралгии, длительность утренней скованности, однако не было достигнуто 50% улучшения по критериям АКР_{педи}, впервые установлен увеит в субактивной фазе. Доза препарата была увеличена до 20 мг/м² в нед. К 8-й нед лечения метотрексатом в этой дозе у девочки купировались воспалительные изменения в оболочках глаз. Фаза неактивной болезни и ремиссия были зарегистрированы через 6 и 12 мес, соответственно. Ремиссия сохраняется на протяжении 6 лет. Нежелательных явлений на фоне лечения метотрексатом не зарегистрировано.

Ключевые слова: дети, ювенильный идиопатический артрит, увеит, метотрексат, подкожное введение.

(Для цитирования: Слепцова Т.В., Алексеева Е.И., Бзарова Т.М., Валиева С.И., Денисова Р.В., Исаева К.Б., Чистякова Е.Г., Чомахидзе А.М., Тайбулатов Н.И. Опыт применения метотрексата для парентерального введения у пациентки с ранним дебютом ювенильного идиопатического артрита и увеитом. Вопросы современной педиатрии. 2015; 14 (3): 396–401. doi: 10.15690/vsp.v14i3.1377)

ВВЕДЕНИЕ

Ювенильный идиопатический артрит (ЮИА) — одна из наиболее частых инвалидизирующих ревматических

болезней у детей [1]. Основным ее клиническим признаком является артрит. Патологические изменения в суставе характеризуются болью, припухлостью, дефор-

T.V. Sleptsova¹, E.I. Alexeeva^{1,2}, T.M. Bzarova¹, S.I. Valieva¹, R.V. Denisova¹, K.B. Isaeva¹, E.G. Chistyakova^{1,2},
A.M. Chomakhidze¹, N.I. Taybulatov¹

¹ Scientific Centre of Children Health, Moscow, Russian Federation

² I.M. Sechenov First Moscow State Medical University, Russian Federation

Experience of Parenteral Administration of Methotrexate in a Female Patient Suffering from Early Juvenile Idiopathic Arthritis and Uveitis

Represented here is a case of early juvenile idiopathic arthritis associated with uveitis diagnosed in a three-year-old female patient subject to treatment with the standard methotrexate dosage. At the initial stage of treatment, the child demonstrated severe articular syndrome, inflammatory reactions affecting eyeball surfaces, increased laboratory indicators of the illness and functional insufficiency. Successful overcoming of methotrexate resistance through dosage increased up to 20 mg/m² of body surface per week was described. Over three months of subcutaneous methotrexate treatment with a 15 mg/m²-per-week dose, the child showed milder joint exudation an, arthralgia, less lengthy morning stiffness, although there was no 50% improvement based on ACR_{pedi} criteria, and uveitis was first recognized in the subactive phase. The dose was increased up to 20 mg/m² per week. By the eighth week of methotrexate treatment, uveal inflammation reversed. Non-active phase and remission were detected in 6 and 12 months respectively. The remission has persisted for 6 years. No side effects have been observed throughout methotrexate treatment.

Key words: children, juvenile idiopathic arthritis, uveitis, methotrexate, subcutaneous introduction.

(For citation: Sleptsova T. V., Alexeeva E. I., Bzarova T. M., Valieva S. I., Denisova R. V., Isaeva K. B., Chistyakova E. G., Chomakhidze A. M., Taybulatov N. I. Experience of Parenteral Administration of Methotrexate in a Female Patient Suffering from Early Juvenile Idiopathic Arthritis and Uveitis. *Voprosy sovremennoi pediatrii — Current Pediatrics*. 2015; 14 (3): 396–401. doi: 10.15690/vsp.v14i3.1377)

мациями [1, 2]. Особенно агрессивно заболевание протекает у детей младшего возраста [2, 3]. Для пациентов с ранним дебютом ЮИА характерно развитие увеита — воспалительного поражения сосудистой оболочки глаз. Увеит встречается у 30–50% детей с олигоартикулярным ЮИА. У 10% некупируемое течение иридоциклита приводит к слепоте [1].

Метотрексат — важнейший препарат для лечения больных с ЮИА без системных проявлений [4–6]. При своевременном его назначении (еще до возникновения деструктивных изменений в суставах, снижения зрения и инвалидизации пациента) появляется возможность изменить прогноз заболевания, предотвратить прогрессирование инвалидизации и вернуть ребенка к полноценной жизни [7–9]. Отклонение от протоколов лечения, поздняя диагностика и неадекватная терапия, напротив, быстро приводят к развитию стойких деформаций и контрактур в суставах, амиотрофии, гипотрофии, прогрессированию костно-хрящевой деструкции, тяжелой инвалидизации, а также к социальной, психологической, профессиональной дезадаптации детей [2, 10].

Ниже, с целью продемонстрировать дозозависимый терапевтический эффект метотрексата, представлена история болезни девочки с ранним дебютом ЮИА без системных проявлений с увеитом.

КЛИНИЧЕСКИЙ ПРИМЕР

Больная Ш., возраст 10 лет, наблюдается в ревматологическом отделении Научного центра здоровья детей (НЦЗД, Москва) в течение 6 лет. Девочка родилась от второй беременности, протекавшей физиологически, срочных родов. Масса тела при рождении составляла 3100 г, длина — 50 см. В раннем периоде физическое и психомоторное развитие соответствовало возрасту. Профилактические прививки проведены в соответствии с национальным календарем. Наследственный анамнез по ревматическим болезням не отягощен.

Девочка заболела в возрасте 3,5 лет, когда без видимых провоцирующих причин появились припухлость правого коленного сустава, прихрамывание при ходьбе. По поводу артрита был назначен нестероидный противовоспалительный препарат (Диклофенак натрия). Положительной динамики в состоянии ребенка достигнуто не было, сохранялась припухлость сустава. В возрасте 4 лет появились воспалительные изменения в правом голеностопном суставе. При рентгенологическом обследовании признаков анатомической деструкции в коленном и голеностопном суставах выявлено не было. В клиническом анализе крови: лейкоцитоз до 10×10^9 /л, повышение скорости оседания эритроцитов (СОЭ) до 25 мм/ч. В иммунологическом анализе крови: повышение сывороточной концентрации С-реактивного белка (СРБ) до 2,5 норм. Девочка госпитализирована в Областную детскую клиническую больницу, где был постановлен диагноз: «Ювенильный хронический артрит. Олигоартрит». Назначен метотрексат для парентерального введения в дозе 15 мг/м² поверхности тела в нед (7,5 мг/нед). На фоне лечения уменьшились экссудативные проявления болезни в пораженных суставах, однако сохранялись боль и ограничение движений, отмечались выраженная

хромота, утренняя скованность длительностью до 1 ч. Учитывая недостаточный эффект от проводимого лечения, ребенок был направлен (через 9 мес от начала заболевания) для обследования и коррекции терапии в ревматологическое отделение НЦЗД.

При поступлении состояние ребенка расценивалось как средней тяжести. Тяжесть состояния была обусловлена болью и ограничением движений в правом коленном и голеностопном суставах, утренней скованностью длительностью 1 ч. При осмотре обнаружены экссудативно-пролиферативные изменения в суставах, болевая сгибательная контрактура правого коленного сустава, удлинение правой ноги на 1,5 см (рис. 1–3), нарушение походки. При обследовании в клиническом анализе крови: умеренно выраженная гипохромная анемия, повышение СОЭ; в иммунологическом анализе — повышение сывороточной концентрации СРБ (табл.) и содержания антинуклеарного фактора.

Ребенку были выполнены компьютерная томография органов грудной полости и пораженных суставов, а также иммуноферментный анализ с определением антител к артритогенным инфекциям в сыворотке крови. Были исключены онкологические, инфекционные, в т.ч. специфические, заболевания. Деструктивные изменения в суставах обнаружены не были. По данным компьютерной томографии определялся синовит правого коленного сустава. При проведении ультразвукового исследования коленных суставов визуализировались свободная жидкость в верхнем завороте правого коленного сустава, неров-

Рис. 1. Общий вид пациентки на фоне парентерального применения метотрексата в дозе 15 мг/м² в нед

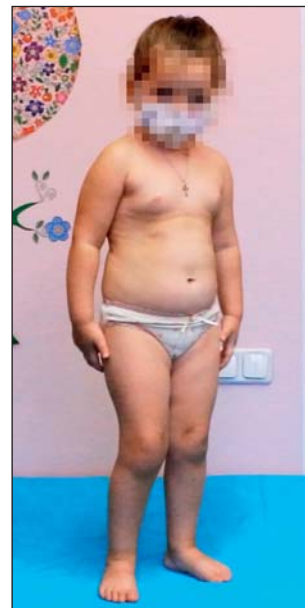

Рис. 2. Экссудативно-пролиферативные изменения в коленных и голеностопных суставах на фоне парентерального применения метотрексата в дозе 15 мг/м² в нед

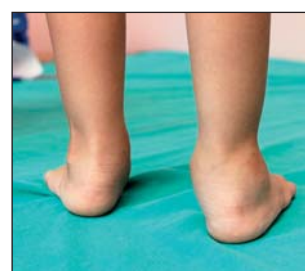
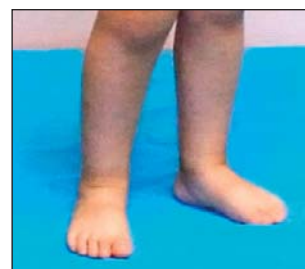
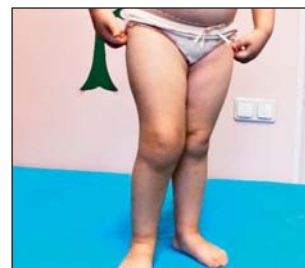Рис. 3. Функциональная возможность в коленных суставах при поступлении



ность кортикального слоя костей, образующих сустав, в структуре хрящевой ткани — гиперэхогенные разрастания.

С учетом возраста и положительного теста на антинуклеарный фактор девочка была в срочном порядке проконсультирована офтальмологом. По результатам осмотра целевой лампой был диагностирован двусторонний увеит. На основании данных анамнеза, клинического осмотра, лабораторных и инструментальных методов исследования девочке подтвержден диагноз: «Ювенильный идиопатический артрит, олигоартикулярный вариант; впервые установлен двусторонний увеит подострого течения».

Таким образом, девочка поступила в отделение в возрасте 4 лет с олигоартикулярным ЮИА, ассоциированным с увеитом, умеренной степени активности, длительностью болезни 9 мес и минимальным положительным эффектом на фоне терапии метотрексатом в стандартной дозе.

Анализ анамнеза болезни девочки, а именно раннее начало артрита, течение увеита, возраст больной,

недостаточный эффект терапии на фоне приема метотрексата в дозе 15 мг/м² в нед, дали основание повысить дозу препарата до 20 мг/м² в нед. Аллергической реакции на введение лекарственного средства у ребенка не было, инъекции препарата девочка переносила хорошо. Ребенку также была назначена местная терапия увеита: капли в глаза (метилпреднизолон, нестероидные противовоспалительные средства).

Через 3 мес лечения девочка госпитализирована в клинику повторно для катamnестического обследования и контроля эффективности и безопасности терапии. По данным медицинской документации, через 2 мес лечения была констатирована ремиссия увеита, в связи с чем уменьшена частота инстилляций капель в глаза до 1 капли 1 раз/сут. Через 3 мес у девочки уменьшились длительность и выраженность утренней скованности, экссудативные изменения в суставах, выраженность сгибательной контрактуры, купировались артралгии, снизились значения лабораторных показателей активности заболевания — СОЭ, сывороточной концентрации СРБ (см. табл.). Зафиксировано 50% улучшение по педиатрическим критериям Американской коллегии ревматологов (АКР_{педи}).

В соответствии с АКР_{педи} 30, 50 и 70% ответ определяется при улучшении на 30, 50 или 70%, соответственно, по сравнению с исходным значением не менее чем 3 из 6 показателей, при этом допустимо ухудшение не более чем на 30% не более 1 показателя [5]. Критерии АКР_{педи} включают следующие показатели:

- оценка пациентом (родителями) общего состояния здоровья;

Таблица. Динамика клинических и лабораторных показателей активности болезни на фоне терапии метотрексатом для подкожного введения у больной Ш.

Показатели	Исходно	Через 3 мес (метотрексат 15 мг/м ² в нед)	Через 3 мес (метотрексат 20 мг/м ² в нед)	Через 6 мес (метотрексат 20 мг/м ² в нед)	Через 12 мес (метотрексат 20 мг/м ² в нед)
Длительность утренней скованности, мин	60	60	15	Нет	Нет
Число суставов с активным артритом	2	2	2	0	0
Число суставов с ограничением функции	2	2	2	0	0
Субъективная оценка активности болезни врачом по ВАШ, баллы	45	40	18	0	0
Субъективная оценка боли пациентом по ВАШ, баллы	65	45	20	0	0
Активность увеита	-	+	Нет	Нет	Нет
СОЭ, мм/ч	25	30	14	8	8
Гемоглобин, г/л	118	112	116	118	123
Эритроциты, ×10 ¹² /л	3,0	3,2	3,5	3,7	3,9
Тромбоциты, ×10 ⁹ /л	521	506	456	412	352
Лейкоциты, ×10 ⁹ /л	10	9,5	8,7	7,6	6,4
СРБ, мг/л (N до 5)	12	10	5	3	3
Фаза неактивной болезни	-	-	-	+	+
Улучшение по критериям АКР _{педи}	-	-	50%	90%	90%

Примечание. ВАШ — визуальная аналоговая шкала (min — 0, max — 100), СОЭ — скорость оседания эритроцитов, СРБ — С-реактивный белок, АКР_{педи} — педиатрические критерии Американской коллегии ревматологов.

- оценка врачом активности болезни с помощью визуальной аналоговой шкалы (ВАШ);
- функциональная способность по опроснику CHAQ (Childhood Health Assessment Questionnaire; при выраженных функциональных нарушениях индекс CHAQ > 1,5, при минимальных и умеренных нарушениях индекс CHAQ < 1,5);
- число суставов с активным артритом;
- число суставов с нарушением функции (ограничением движений);
- СОЭ.

Через 6 мес у пациентки была зарегистрирована стадия неактивной болезни по критериям С. Wallace: отсутствовали воспалительные изменения, боль и ограничение движений в суставах, а также сохранялась ремиссия увеита [11]. Инстилляций глазных капель были прекращены.

Через 12 мес у пациентки констатировали ремиссию болезни. Об этом свидетельствовали ремиссия артрита и увеита, отсутствие утренней скованности, полный объем движений в суставах, нормальные лабораторные показатели активности болезни (табл.).

При проведении ультразвукового исследования коленных суставов свободной жидкости в верхнем завороте не обнаружено, были менее выражены неровность кортикального слоя костей, образующих сустав, а также гиперэхогенные разрастания в структуре хрящевой ткани. В течение последующих 6 лет ребенок постоянно получал метотрексат в шприцах для подкожного введения в дозе 20 мг/м² в нед. Девочка находится в состоянии клинко-лабораторной ремиссии (рис. 4–6). Побочных эффектов от лечения не зарегистрировано.

ОБСУЖДЕНИЕ

Анализ представленного клинического случая демонстрирует успешное преодоление резистентности к метотрексату путем повышения дозы препарата до 20 мг/м² в нед, высокую безопасность метотрексата у больной с ЮИА без системных проявлений с увеитом. Лечение метотрексатом для подкожного введения в дозе 20 мг/м² в нед позволило не только купировать воспалительные изменения в суставах и оболочках глаз, но и восстановить функциональную активность пациента и предотвратить прогрессирование костно-хрящевой деструкции и развитие слепоты.

Следует отметить, что метотрексат занимает особое место среди иммуносупрессивных препаратов и в настоящее время является первым и наиболее часто назначаемым лекарственным средством у детей с юношеским артритом [12]. В настоящее время он признан «золотым стандартом» в лечении ЮИА [13, 14].

Высокая распространенность юношеского артрита побудила к выполнению большого числа научных исследований в разных странах мира, составивших серьезную доказательную базу эффективности препарата [15, 16]. Клинические исследования эффективности метотрексата при юношеском артрите свидетельствуют о появлении эффекта препарата уже через несколько недель приема и хорошей переносимости у пациентов, которые раньше отвечали только на терапию глюкокортикоидами и другими базисными противовоспалительными препаратами [17].

Кроме того, в ряде работ доказано, что метотрексат высокоэффективен для купирования симптомов увеита, ассоциированного с ЮИА [18].

Широкий диапазон эффективных для детей доз метотрексата зависит от многих факторов, в первую очередь от клиренса препарата, величина которого выше у детей раннего возраста [19].

По мере накопления опыта по применению базисной терапии метотрексатом оказалось, что часть пациентов резистентны к стандартным низким дозам. Исходя из фармакокинетических особенностей и данных о механизме действия лекарственного средства, было высказано мнение о целесообразности применения у данной категории больных метотрексата в повышенных дозах и/или парентерально [20, 21].

Наиболее масштабным за последнее десятилетие стало завершённое в 2004 г. многоцентровое рандомизированное испытание по изучению эффективности и безопасности терапии метотрексатом в средних (15–20 мг/м² в нед, максимально 20 мг/нед) и высоких (30 мг/м² в нед, максимально 40 мг/нед) дозах у паци-

Рис. 4. Общий вид пациентки на фоне парентерального применения метотрексата в дозе 20 мг/м² в нед (длительность терапии — 5 лет)



Рис. 5. Отсутствие припухлости в коленных и голеностопных суставах на фоне парентерального применения метотрексата в дозе 20 мг/м² в нед (длительность терапии — 5 лет)

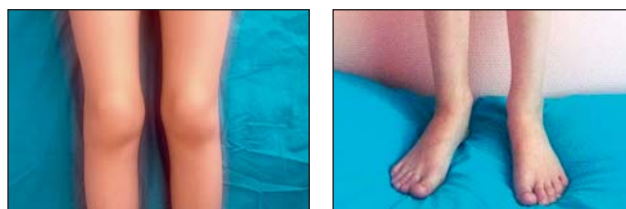
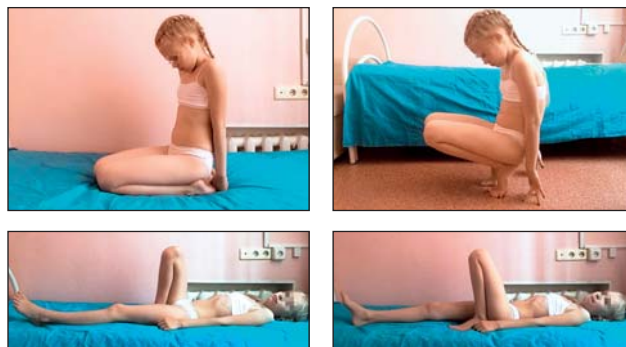

Рис. 6. Функциональная возможность в коленных суставах на фоне парентерального применения метотрексата в дозе 20 мг/м² в нед (длительность терапии — 5 лет)



ентов с полиартикулярным суставным синдромом при ювенильном артрите [21]. У 80 из 595 пациентов, лечившихся метотрексатом в дозе 8–12,5 мг/м² в нед, не было зарегистрировано даже 30% улучшения по АКР_{педи}. Эту группу разделили на 2 подгруппы: детям из 1-й подгруппы ($n = 40$) дозу метотрексата повысили до 15 мг/м² в нед, 2-й ($n = 40$) — до 30 мг/м² в нед. Препарат вводили подкожно или внутримышечно. Через 6 мес лечения у 55–62% пациентов было зарегистрировано 30% улучшение по АКР_{педи}, однако не было установлено статистически значимых различий между подгруппами по эффективности и безопасности препарата. Таким образом, согласно результатам исследования, оптимальной в терапии детей с юношеским артритом является доза метотрексата 15–20 мг/м² в нед с внутримышечным или подкожным способом введения, а оценивать эффект от лечения необходимо не раньше чем через 9–12 мес. По мнению авторов исследования, эффективность терапии препаратом в средних и высоких дозах одинакова, и простое повышение дозы более 20 мг/м² в нед не увеличивает эффективности препарата [21].

Также интерес представляют сравнительные исследования эффективности метотрексата в зависимости от способа введения. В частности, были установлены возрастные особенности биодоступности метотрексата при его пероральном приеме и подкожном введении. При этом значимые различия в абсорбции метотрексата между его таблетированным и парентеральным введением начинают проявляться с дозы более 10 мг/м² [20]. По этим причинам парентеральное (подкожное, внутримышечное) введение является более эффективным.

В другом исследовании проводилась оценка эффективности подкожного введения метотрексата у детей с недостаточным ответом на пероральный прием [22]. В исследование был включен 61 ребенок с юношеским артритом (43 девочки, 18 мальчиков; 8 — с системным артритом, 25 — с полиартритом, 14 — с олигоартритом, 5 — с артритом, ассоциированным с энтезитом, 4 — с недифференцированным артритом). Метотрексат для подкожного введения был назначен 31 ребенку, из них 13 — в связи с отсутствием эффекта от перорального приема, 7 — с недостаточной эффективностью, 18 — по причине развития тошноты. Через 3 мес лечения у 77% детей было зарегистрировано улучшение, при этом гепатотоксичность метотрексата была меньше в группе детей, которым препарат вводили парентерально (подкожно).

Многолетнее применение метотрексата в ревматологической практике позволило хорошо изучить спектр его побочных эффектов [23, 24]. В настоящее время установлено, что соотношение эффективность/токсичность для метотрексата существенно выше, чем для других базисных противоревматических препаратов.

В настоящее время для лечения ЮИА без системных проявлений успешно применяют генно-инженерные биологические препараты (ГИБП): ингибиторы фактора некроза опухоли α , антитела к интерлейкину 6 [25, 26], блокаторы костимуляции Т лимфоцитов и др. [27]. Новые данные показали, что комбинированное применение ГИБП с метотрексатом повышает их эффективность, в частности усиливает их положительное влияние на деструкцию суставов [28, 29].

Основным препятствием более широкого назначения ГИБП является их высокая стоимость. Эта проблема также была отмечена в зарубежных странах, где использование биологических препаратов ограничивается случаями, при которых достижение ремиссии болезни маловероятно при назначении метотрексата. Вместе с тем слишком частое назначение ГИБП как препаратов первой линии при ЮИА без системных проявлений может привести к увеличению общих затрат на здравоохранение.

ЗАКЛЮЧЕНИЕ

Результаты лечения больной Ш. позволяют сделать вывод о том, что повышение дозы метотрексата в случае его недостаточной эффективности в стандартной дозировке (15 мг/м² в нед) позволяет преодолеть резистентность к препарату, достичь ремиссии заболевания и вернуть ребенка к полноценной жизни.

Анализ терапевтической эффективности метотрексата в более высокой дозировке (20 мг/м² в нед) показал, что уже через 2 мес купировалась активность увеита, через 3 мес значительно снизилась активность суставного синдрома, а через полгода купировались островоспалительные изменения в суставах, уменьшилась степень инвалидизации и повысилось качество жизни ребенка. Необходимо отметить, что изменение схемы лечения метотрексатом позволило воздержаться от перорального назначения и ретробульбарного введения глюкокортикоидов, а следовательно, избежать таких тяжелых последствий для ребенка, как развитие катаракты, гормонозависимости, остеопороза, отставания в половом и физическом развитии.

КОНФЛИКТ ИНТЕРЕСОВ

Т. В. Слепцова — получение исследовательских грантов от фармацевтической компании Centocor.

Т. М. Бзарова — получение исследовательских грантов от фармацевтических компаний Roche, Pfizer.

Е. И. Алексеева — получение исследовательских грантов от фармацевтических компаний Roche, Abbott, Pfizer, Bristol-Myers Squibb, Centocor, Novartis.

С. И. Валиева — получение исследовательских грантов от фармацевтических компаний Roche, Bristol-Myers Squibb.

Р. В. Денисова — получение исследовательских грантов от фармацевтических компаний Roche, Centocor, Novartis.

К. Б. Исаева, Е. Г. Чистякова, А. М. Чомахидзе, Н. И. Тайбулатов — отсутствие финансовой поддержки/конфликта интересов, о которых необходимо сообщить.

СПИСОК ЛИТЕРАТУРЫ

1. Textbook of paediatric rheumatology. 6th edn. R.E. Petty (ed.). Philadelphia: Saunders Elsevier. 2011.
2. Атлас редких болезней. Под ред. А.А. Баранова, Л.С. Намазовой-Барановой. М.: ПедиатрЪ. 2013. 304 с.
3. Petty R.E., Southwood T.R., Manners P., Baum J., Glass D.N., Goldenberg J., He X., Maldonado-Cocco J., Orozco-Alcala J., Prieur A.M., Suarez-Almazor M.E., Woo P. International League of Associations for Rheumatology classification of juvenile idiopathic arthritis: second revision, Edmonton, 2001. *J. Rheumatol.* 2004; 31: 390–392.
4. Ringold S., Weiss F.P., Beukelman T., DeWitt E.M., Ilowite N.T., Kimura Y., Laxer R.M., Lovell D.J., Nigrovic P.A., Robinson A.B., Vehe R.K. 2013 Update of the 2011 American College of Rheumatology Recommendations for the Treatment of Juvenile Idiopathic Arthritis. *Arthritis Rheum.* 2013; 65 (10): 2499–2512.
5. Beukelman T., Nivedita M. Patkar, Kenneth G. Saag, Tolleson-Rinehart S., Randy Q. Cron, Esi M. Dewitt, Norman T. Ilowite, Kimura Y., Ronald M. Laxer, Daniel J. Lovell, Martini A., Rabinovich C.E., Ruperto N. American College of Rheumatology Recommendations for the Treatment of Juvenile Idiopathic Arthritis: Initiation and Safety Monitoring of Therapeutic Agents for the Treatment of Arthritis and Systemic Features. *Arthritis Care Res.* 2011; 63 (4): 465–482.
6. Баранов А.А., Алексеева Е.И., Бзарова Т.М., Валиева С.И., Денисова Р.В., Исаева К.Б., Карагулян Н.А., Литвицкий П.Ф., Митенко Е.В., Слепцова Т.В., Фетисова А.Н., Чистякова Е.Г., Тайбулатов Н.И., Морев С.Ю. Протокол ведения пациентов с ювенильным артритом. *Вопросы современной педиатрии.* 2013; 12 (1): 37–56.
7. Алексеева Е.И., Слепцова Т.В., Валиева С.И., Бзарова Т.М., Денисова Р.В., Исаева К.Б., Митенко Е.В., Чистякова Е.Г., Фетисова А.Н., Тайбулатов Н.И. Ретроспективный анализ эффективности и безопасности метотрексата для подкожного введения у больных ювенильным идиопатическим артритом. *Вопросы современной педиатрии.* 2013; 12 (4): 38–46.
8. Klein A., Kaul I., Foeldvari I., Ganser G., Urban A., Horneff G. Efficacy and safety of oral and parenteral methotrexate therapy in children with juvenile idiopathic arthritis: an observational study with patients from the German Methotrexate Registry. *Arthritis Care Res. (Hoboken).* 2012; 64 (9): 1349–1356.
9. Ramanan A.V., Whitworth P., Baildam E.M. Use of methotrexate in juvenile idiopathic arthritis. *Arch. Dis. Child.* 2003; 88: 197–200.
10. Бзарова Т.М., Алексеева Е.И., Петеркова В.А. Роль факторов болезни и факторов противоревматической терапии в развитии низкорослости у детей, страдающих ювенильным ревматоидным артритом. *Вопросы современной педиатрии.* 2006; 5 (5): 13–18.
11. Wallace C.A., Giannini E.H., Huang B., Irtter L., Ruperto N. Childhood Arthritis Rheumatology Research Alliance (CARRA), Pediatric Rheumatology Collaborative Study Group (PRCSG) and Paediatric Rheumatology International Trials Organisation (PRINTO), American College of Rheumatology provisional criteria for defining clinical inactive disease in select categories of juvenile idiopathic arthritis. *Arthritis Care Res.* 2011; 63: 929–936.
12. Tambic-Bukovac L., Malcic I., Prohic A. Personal experience with methotrexate in the treatment of idiopathic juvenile arthritis. *Rheumatism.* 2002; 49 (1): 20–24.
13. Cassidy J.T. Outcomes research in the therapeutic use of methotrexate in children with chronic peripheral arthritis. *J. Pediatr.* 1998; 133: 179–180.
14. Ramanan A.V., Whitworth P., Baildam E.M. Use of methotrexate in juvenile idiopathic arthritis. *Arch. Dis. Child.* 2003; 88: 197–200.
15. Giannini E.H., Brewer E.J., Kuzmina N., Shaikov A., Maximov A., Vorontsov I., Fink C.W., Newman A.J., Cassidy J.T., Zemel L.S. Methotrexate in resistant juvenile rheumatoid arthritis. Results of the USA–USSR double-blind, placebo-controlled trial. The Pediatric Rheumatology Collaborative Study Group and The Cooperative Children's Study Group. *N. Engl. J. Med.* 1992; 326: 1043–1049.
16. Woo P., Southwood T.R., Prieur A.M., Dore C.J., Grainger J., David J., Ryder C., Hasson N., Hall A., Lemelle I. Randomized, placebo-controlled, crossover trial of low-dose oral methotrexate in children with extended oligoarticular or systemic arthritis. *Arthritis Rheum.* 2000; 43 (8): 1849–1857.
17. Silverman E., Mouy R., Spiegel L., Jung L.K., Saurenmann R.K., Lahdenne P., Horneff G., Calvo I., Szer I.S., Simpson K., Stewart J.A., Strand V. Leflunomide or methotrexate for juvenile rheumatoid arthritis. *N. Engl. J. Med.* 2005; 352: 1655–1666.
18. Foeldvari I., Wierk A. Methotrexate is an effective treatment for chronic uveitis associated with juvenile idiopathic arthritis. *J. Rheumatol.* 2005; 32: 362–365.
19. Albertioni F., Flato B., Seideman P., Beck O., Vinje O., Peterson C., Eksborg S. Methotrexate in juvenile rheumatoid arthritis. Evidence of age dependent pharmacokinetics. *Eur. J. Clin. Pharmacol.* 1995; 47 (6): 507–511.
20. Tukova J., Chladek J., Nemcova D., Chladkova J., Dolezalova P. Methotrexate bioavailability after oral and subcutaneous administration in children with juvenile idiopathic arthritis. *Clin. Exp. Rheumatol.* 2009; 27 (6): 1047–1053.
21. Ruperto N., Murray K.J., Gerloni V., Wulffraat N., de Oliveira S.K., Falcini F. et al. A randomized trial of parenteral methotrexate comparing an intermediate dose with a higher dose in children with juvenile idiopathic arthritis who failed to respond to standard doses of methotrexate. *Arthritis Rheum.* 2004; 50: 2191–2201.
22. Alsufyani K., Ortiz-Alvarez O., Cabral D.A., Tucker L.B., Petty R.E., Malleson P.N. The role of subcutaneous administration of methotrexate in children with juvenile idiopathic arthritis who have failed oral methotrexate. *J. Rheumatol.* 2004; 31 (1): 179–182.
23. Kugathasan S., Newman A.J., Dahms B.B., Boyle J.T. Liver biopsy findings liver in patients with juvenile rheumatoid arthritis receiving long-term, weekly methotrexate therapy. *J. Pediatr.* 1996; 128 (1): 149–151.
24. Cron R.Q., Sherry D.D., Wallace C.A. Methotrexate-induced hypersensitivity pneumonitis in a child with juvenile rheumatoid arthritis. *J. Pediatr.* 1998; 132 (5): 901–902.
25. Tynjala P., Vahasalo P., Tarkiainen M., Kroger L., Aalto K., Malin M., Putto-Laurila A., Honkanen V., Lahdenne P. Aggressive combination drug therapy in very early polyarticular juvenile idiopathic arthritis (ACUTE-JIA): a multicentre randomised open-label clinical trial. *Ann. Rheum. Dis.* 2011; 70 (9): 1605–12.
26. Horneff G. Update on biologicals for treatment of juvenile idiopathic arthritis. *Exp. Opin. Biol. Ther.* 2013; 13 (3): 361–376.
27. Otten M.H., Anink J., Spronk S., van Suijlekom-Smit L.W. Efficacy of biological agents in juvenile idiopathic arthritis: a systematic review using indirect comparisons. *Ann. Rheum. Dis.* 2013; 72 (11): 1806–1812.
28. Lovell D.J., Ruperto N., Goodman S. Reiff A., Jung L., Jarosova K. et al. Adalimumab with or without Methotrexate in juvenile rheumatoid arthritis. *N. Engl. J. Med.* 2008; 359: 810–820.
29. Frampton J.E. Tocilizumab: a review of its use in the treatment of juvenile idiopathic arthritis. *Paediatr. Drugs.* 2013; 15 (6): 515–531.